



REPORTE DE CASO

RESECCIÓN HISTEROSCÓPICA DE MIOMAS DE GRAN TAMAÑO - REPORTE DE CASO

Hysteroscopic resection of large fibroids - Case report

Carlos Arturo Buitrago-Duque, MD¹; María Isabel Villegas-Sierra, MD²

Recibido: abril 1/13 – Aceptado: noviembre 20/13

RESUMEN

Objetivo: presentar una técnica quirúrgica para la resección de miomas submucosos de gran tamaño por vía histeroscópica.

Materiales y métodos: reportamos el caso de una paciente con dos miomas submucosos de gran tamaño, con componente intramiometrial, que fue sometida a miomectomía histeroscópica en la Clínica SOMA, centro de alta complejidad, ubicado en Medellín, Colombia. Se presenta una técnica de miomectomía por histeroscopia con el uso del resectoscopio para disminución del volumen tumoral acompañado de disección roma para crear un plano de clivaje adecuado para la enucleación y extracción completa del tumor.

Conclusión: la técnica que combina el uso de la resectoscopia con la enucleación del mioma permitiría la resección de tumores de gran tamaño con menor tiempo quirúrgico, un menor gasto de glicina y, por ende, menor riesgo de intoxicación hídrica y de perforaciones.

Palabras clave: mioma submucoso, mioma, histeroscopia, miomectomía.

ABSTRACT

Objective: To present a surgical technique for excising large submucosal fibroids using hysteroscopy.

Materials and methods: We report the case of a patient with two large submucosal fibroids with intramyometrial component, undergoing hysteroscopic myomectomy at Clínica SOMA, a high-complexity institution in Medellín, Colombia. We present a hysteroscopic myomectomy technique using the resectoscope for tumor volume reduction, and the use of a dissection technique that allows to create an adequate cleavage plane for complete tumor removal.

Conclusion: A technique combining the use of resectoscopy with fibroid enucleation would allow to resect large tumors with shorter operating time, lower glycine use and, consequently, a lower risk of fluid toxicity and perforations.

Key words: Submucosal fibroid, myoma, hysteroscopy, myomectomy.

INTRODUCCIÓN

Los miomas uterinos son tumores monoclonales benignos del músculo liso del útero, caracterizados por mutación celular, disfunción del factor de crecimiento y anomalías en la matriz extracelular. Tanto los estrógenos como la progesterona juegan un papel importante en la patogénesis de los mio-

1 Ginecólogo, Clínica Soma. Colposcopia, FUCS. Endoscopia ginecológica, CES. Medellín, Colombia. buitragobach@une.net.co
2 Ginecóloga y obstetra, Universidad Pontificia Bolivariana. Medellín, Colombia.

mas (1). Son los tumores pélvicos más frecuentes del aparato genital femenino, ocurren en el 40-50% de las mujeres en edad reproductiva (2), estimándose que a los 30 años lo presenta el 30% de las mujeres (3) y a partir de los 50 años se presenta en el 80% de las mujeres de raza negra y 70% de mujeres de raza blanca (4). Los factores de riesgo para desarrollar miomas son menarquia temprana, historia familiar, nuliparidad, nutrición con alto consumo de carnes rojas, alcohol y obesidad (1). Usualmente son asintomáticos; sin embargo, pueden generar hemorragia uterina anormal (HUA), sangrado menstrual abundante, dismenorrea, sensación de distensión abdominal, infertilidad, pérdida recurrente del embarazo, anemia, frecuencia urinaria y dolor pélvico (2, 5). La HUA y los problemas en la reproducción son las indicaciones más comunes de miomectomía.

La Federación Internacional de Ginecología y Obstetricia (FIGO) los clasifica en submucosos, intramiometriales y subserosos (6) (tabla 1 y figura 1). El objetivo de esta clasificación es ayudar a tomar la decisión sobre el abordaje terapéutico que se debe seleccionar con base en el número, tamaño, localización y penetración del mioma al miometrio. La diferenciación de los miomas submucosos suele basarse en pruebas complementarias, tales como:

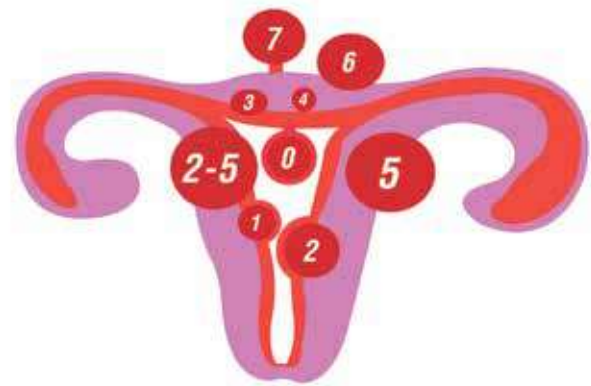


Figura 1. Representación gráfica de la subclasificación de los miomas - FIGO 2011

ecografía pélvica transvaginal, histerosonografía, resonancia magnética nuclear e histeroscopia (1).

La laparotomía y la laparoscopia han sido los métodos estándar de acceso a la cavidad abdominal para la extracción de los miomas (7-11). Para los miomas submucosos la vía de elección es la histeroscópica, procedimiento que además es menos invasivo y permite una recuperación más rápida (12-14). Sin embargo, existen límites para el abordaje histeroscópico relacionados con la localización, la clasificación, el número y especialmente el tamaño del mioma submucoso. El abordaje de miomas de gran tamaño y los tipo 2 por vía histeroscópica se convierten en un reto para el cirujano tratante, incluso para los de mayor experticia. La resección histeroscópica no está recomendada cuando: el mioma submucoso está en contacto con la serosa uterina; cuando supera los 4 o 5 centímetros, en especial los tipo 2; o en casos de miomatosis múltiple con úteros grandes (15). Las técnicas de miomectomía por histeroscopia comprenden: resectoscopia con asa, morcelación y vaporización (3).

Las imágenes preoperatorias son importantes no solo para seleccionar las pacientes apropiadas para la resectoscopia sino también para hacer un plan quirúrgico (16).

Por otra parte, los procedimientos histeroscópicos están asociados con una baja incidencia de eventos adversos; en los Países Bajos ha sido reportada

Tabla 1. Sistema de subclasificación de los miomas - FIGO 2011 (6)	
Tipo	Compromiso
0	Pediculado o intracavitario
1	Menor a 50% intramiometrial
2	Mayor a 50% intramiometrial
3	100% intramiometrial en contacto con endometrio
4	Intramiometrial
5	Subseroso menor a 50% intramural
6	Subseroso mayor a 50% intramural
7	Subseroso pediculado
8	Otros (cervical, parásito, ligamento ancho)

de 0,28% (16) y en Alemania de 0,24% (17). En general, las complicaciones están asociadas a procedimientos de alto riesgo como la metroplastia y la miomectomía, con tasas tan altas como 10% (18).

En este reporte de caso presentamos a una paciente con dos miomas submucosos de gran tamaño, quien fue sometida a miomectomía por histeroscopia con el objetivo de presentar una técnica quirúrgica para realizar la resección de miomas submucosos de gran tamaño.

CASO CLÍNICO

Paciente de 37 años, quien consulta en mayo de 2011 por infertilidad de un año de evolución y HUA de 4 meses de evolución a la Clínica SOMA, centro de alta complejidad, ubicado en Medellín, Colombia. Tenía antecedente de 2 miomectomías, la primera por laparoscopia y la segunda por laparotomía. Al examen físico se encuentra: útero fijo poco móvil retroverso que sugiere la presencia de un mioma en el segmento. La ecografía pélvica transvaginal reporta: 2 miomas intramurales con componente submucoso de 50 x 39 mm en cara anterior y otro fúndico de 48 x 25 mm (figura 2). Se realiza histeroscopia de consultorio el 26 de julio de 2011 para clasificar los miomas y decidir manejo histeroscópico frente a laparoscópico encontrando: 2 miomas submucosos tipos 1 y 2 de la clasificación FIGO; el primero, en la pared anterior, segmentario de 5 cm, el segundo localizado en la pared antero-lateral izquierda de 5 cm.

Es llevada a quirófano para resección histeroscópica bajo anestesia raquídea previa asepsia y antisepsia, sin medicación previa ni uso de misoprostol, y en posición de litotomía. Se realiza toma de labio anterior con pinza de Possi, paso de resectoscopio de 10 mm con infusión de glicina 1,5%; se resecan ambos miomas comenzando en la parte central, adelgazando con el resectoscopio el cuerpo del mioma y dejando los extremos laterales más sobresalientes (figura 3). Posteriormente se retira el histeroscopio, se introduce la pinza de foerster, se captura a ciegas uno de los extremos

del mioma de acuerdo con la ubicación histeroscópica previa, se hace un movimiento de rotación interna lento hasta sentir que este se desprende completamente (enucleación); por último, se hace tracción sostenida hasta lograr extraerlo por completo. Para la extracción debe adelgazarse suficientemente el mioma como para permitir la salida de este por el orificio; en caso de haber quedado muy grueso, se reintroduce el resectoscopio y se termina de adelgazar el tumor (figura 4). Se utilizaron 6000 cc de glicina y se recuperaron 5.800 cc. No se presentaron complicaciones. La pérdida sanguínea aproximada fue de 20 cc. No requirió hospitalización. La paciente evoluciona normalmente en el posoperatorio con mínimo dolor, sangrado e incapacidad. En la revisión de 3 meses reporta mejoría completa de su HUA. En octubre de 2012 no había logrado embarazo, por lo que se iniciaron estudios de fertilidad.

Consideraciones éticas. Se obtuvo autorización para publicación del caso como paciente anónima. Se garantizó la confidencialidad de la paciente.

DISCUSIÓN

Se presenta el caso de una paciente con miomas submucosos con un compromiso mayor al 50% de la pared miometrial y un tamaño mayor a 5 cm (figura 5) exitosamente extraídos con el uso del resectoscopio para disminución del volumen tumoral, y el uso de una técnica de disección que permite crear un plano de clivaje adecuado para la extracción completa del tumor. Esta técnica podría ofrecer un menor tiempo quirúrgico, un menor gasto de glicina y, por ende, menor riesgo de intoxicación hídrica. Sin embargo, dado que se hace enucleación ciega de la enucleación total del mioma, se podría incrementar el riesgo de perforación.

La técnica aquí presentada difiere de la técnica más usada: la resectoscopia clásica, que consiste en extraer con asas —que utilizan corriente monopolar o bipolar— pequeños fragmentos del mioma desde el fondo uterino en dirección al cérvix (3). Se ha reportado que la miomectomía por resectoscopia

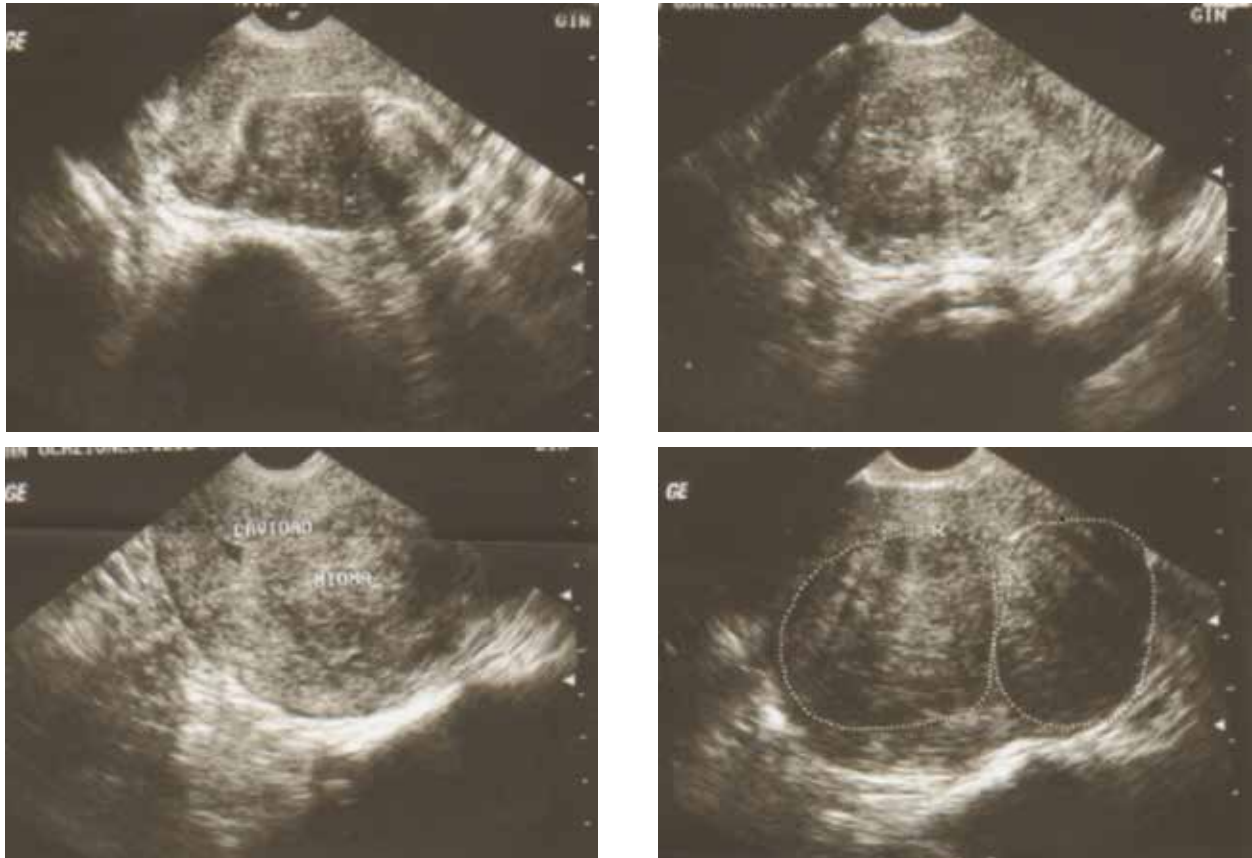


Figura 2. Ecografía de miomas tipos 1 y 2

mejora el sangrado en el 90% de los casos y mejora la fertilidad (53-70%) (2, 14, 19).

La técnica de la miomectomía histeroscópica inicia con una correcta selección de las pacientes teniendo como criterios: el tamaño, la topografía, la extensión, la penetración y el compromiso de la pared, factores que determinan la duración de la

cirugía, las complicaciones y el consumo de líquidos distensores (20). El abordaje histeroscópico en miomas > 5 cm tiene dificultades como: pérdida de los límites anatómicos, pérdida de la movilidad y manipulación del histeroscopio. Las lesiones que están totalmente en la cavidad endometrial, tipos 0 y 1, y que tienen un tamaño < 5 cm, pueden ser

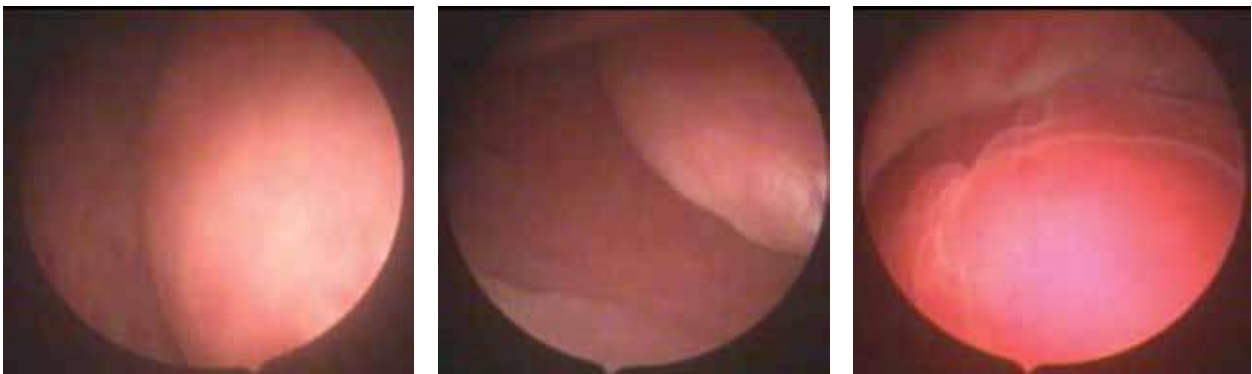

Figura 3. Imágenes histeroscópicas de los miomas

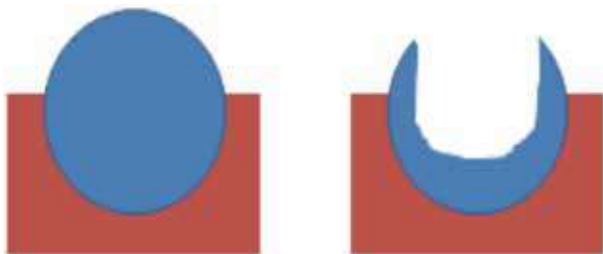


Figura 4. Representación esquemática de la técnica quirúrgica de resección de miomas tipo 2

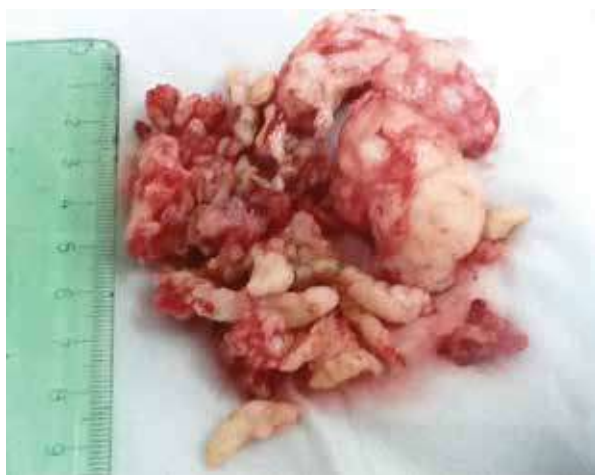


Figura 5. Material extraído

vaporizadas o resecaadas con relativa facilidad; sin embargo, para aquellas lesiones de mayor tamaño o que penetran en el miometrio en cierto de grado de profundidad, tipos 1 y 2, se debe hacer una planeación cuidadosa y tener mayor experticia (1, 3, 5, 15). Nuestra técnica sería útil especialmente en este último tipo de miomas.

El éxito del tratamiento está en seleccionar de manera adecuada la paciente; esta selección preferiblemente se debe realizar con una histeroscopia de consultorio o una sonohisterografía que permita una evaluación adecuada de la clasificación y el tamaño. Para facilitar la toma de decisiones en estos casos, Lasmar presenta una clasificación con puntajes que permiten de una manera más cuantitativa evaluar la posibilidad de extracción del mioma por vía histeroscópica. Para ello asigna puntajes de 0 a 2 a los siguientes parámetros: tamaño, clasificación, relación entre la extensión del

mioma con la pared uterina y ubicación. Realizada la puntuación, aquellas pacientes cuyo resultado alcance un puntaje de 5 o más se anticipa que tendrán cirugías de alta complejidad, mientras que en aquellas en quienes se obtengan puntajes mayores a 7 puntos se desaconseja el uso de la vía histeroscópica (20, 21).

La miomectomía por histeroscopia es efectiva para el tratamiento de HUA e infertilidad. Este procedimiento quirúrgico produce menos dolor, rápida recuperación y mejoría inmediata de la calidad de vida (22). La resección completa de los miomas es certera, con menos posibilidad de recurrencia (23). En el asesoramiento quirúrgico se debe ofrecer esta opción, ya que tiene menos riesgos, menos estancia hospitalaria, menos costos, mejor cicatrización, menos adherencias intraabdominales y buen control sintomático (1, 3, 5, 15). En caso de no lograrse una resección completa, permite convertir un mioma tipo 2 en uno tipo 0 o 1 de la clasificación FIGO que será más fácil de extirpar en un segundo procedimiento histeroscópico dos o tres ciclos menstruales después (23), reduciendo el riesgo de complicaciones que acompaña la resección de los miomas de gran tamaño, con un importante compromiso intramural (23, 24).

CONCLUSIÓN

Se presenta esta técnica que combina el uso de la resectoscopia con la enucleación del mioma, como una posible alternativa en la resección de tumores de gran tamaño. Se requieren evaluaciones más rigurosas para determinar la seguridad y efectividad de la técnica propuesta

REFERENCIAS

1. Falcone T, Parker WH. Surgical management of leiomyomas for fertility or uterine preservation. *Obstet Gynecol.* 2013;121:856-68.
2. Fernandez H, Sefrioui O, Virelizier C, Gervaise A, Gomel V, Frydman R. Hysteroscopic resection of submucosal myomas in patients with infertility. *Hum Reprod Oxf Engl.* 2001;16:1489-92.

3. Emanuel MH. New developments in hysteroscopy. *Best Pract Res Clin Obstet Gynaecol.* 2013;27:421-9.
4. Baird DD, Dunson DB, Hill MC, Cousins D, Schectman JM. High cumulative incidence of uterine leiomyoma in black and white women: ultrasound evidence. *Am J Obstet Gynecol.* 2003;188:100-7.
5. Litta P, Vasile C, Merlin F, Pozzan C, Sacco G, Gravila P, et al. A new technique of hysteroscopic myomectomy with enucleation in toto. *J Am Assoc Gynecol Laparosc.* 2003;10:263-70.
6. Munro MG, Critchley HOD, Broder MS, Fraser IS; FIGO Working Group on Menstrual Disorders. FIGO classification system (PALM-COEIN) for causes of abnormal uterine bleeding in nonpregnant women of reproductive age. *Int J Gynaecol Obstet.* 2011;113:3-13.
7. Haney AF. Clinical decision making regarding leiomyomata: what we need in the next millenium. *Environ Health Perspect.* 2000;108:835-9.
8. Muñoz JL, Jiménez JS, Hernández C, Vaquero G, Pérez Sagasetta C, Noguero R, et al. Hysteroscopic myomectomy: our experience and review. *Jcls J Soc Laparoendosc Surg Soc Laparoendosc Surg.* 2003;7:39-48.
9. Campo S, Campo V, Gambadauro P. Short-term and long-term results of resectoscopic myomectomy with and without pretreatment with GnRH analogs in premenopausal women. *Acta Obstet Gynecol Scand.* 2005;84:756-60.
10. Smith DC, Uhlir JK. Myomectomy as a reproductive procedure. *Am J Obstet Gynecol.* 1990;162:1476-9;1479-82.
11. Garcia CR, Tureck RW. Submucosal leiomyomas and infertility. *Fertil Steril.* 1984;42:16-9.
12. Hallez JP. Single-stage total hysteroscopic myomectomies: indications, techniques, and results. *Fertil Steril.* 1995;63:703-8.
13. Walker CL, Stewart EA. Uterine fibroids: the elephant in the room. *Science.* 2005;308:1589-92.
14. Vercellini P, Zaina B, Yaylayan L, Pisacreta A, De Giorgi O, Crosignani PG. Hysteroscopic myomectomy: long-term effects on menstrual pattern and fertility. *Obstet Gynecol.* 1999;94:341-7.
15. American Association of Gynecologic Laparoscopists (AAGL): Advancing Minimally Invasive Gynecology Worldwide. AAGL practice report: practice guidelines for the diagnosis and management of submucous leiomyomas. *J Minim Invasive Gynecol.* 2012;19:152-71.
16. Jansen FW, Vredevoogd CB, van Ulzen K, Hermans J, Trimbos JB, Trimbos-Kemper TC. Complications of hysteroscopy: a prospective, multicenter study. *Obstet Gynecol.* 2000;96:266-70.
17. Aydeniz B, Gruber IV, Schauf B, Kurek R, Meyer A, Wallwiener D. A multicenter survey of complications associated with 21,676 operative hysteroscopies. *Eur J Obstet Gynecol Reprod Biol.* 2002;104:160-4.
18. Propst AM, Liberman RF, Harlow BL, Ginsburg ES. Complications of hysteroscopic surgery: predicting patients at risk. *Obstet Gynecol.* 2000;96:517-20.
19. Munro MG. Uterine leiomyomas, current concepts: pathogenesis, impact on reproductive health, and medical, procedural, and surgical management. *Obstet Gynecol Clin North Am.* 2011;38:703-31.
20. Lasmar RB, Lasmar BP, Celeste RK, da Rosa DB, Depes D de B, Lopes RG. A new system to classify submucous myomas: a Brazilian multicenter study. *J Minim Invasive Gynecol.* 2012;19:575-80.
21. Lasmar RB, Barrozo PRM, Dias R, Oliveira MAP de. Submucous myomas: a new presurgical classification to evaluate the viability of hysteroscopic surgical treatment--preliminary report. *J Minim Invasive Gynecol.* 2005;12:308-11.
22. Murakami T, Hayasaka S, Terada Y, Yuki H, Tamura M, Yokomizo R, et al. Predicting outcome of one-step total hysteroscopic resection of sessile submucous myoma. *J Minim Invasive Gynecol.* 2008;15:74-7.
23. Camanni M, Bonino L, Delpiano EM, Ferrero B, Migliaretti G, Deltetto F. Hysteroscopic management of large symptomatic submucous uterine myomas. *J Minim Invasive Gynecol.* 2010;17:59-65.
24. Indman PD. Hysteroscopic treatment of submucous myomas. *Clin Obstet Gynecol.* 2006;49:811-20.

Conflicto de intereses: ninguno declarado.